



doi: 10.31146/2415-7813-endo-68-1-8-13

ПЕРВЫЕ РЕЗУЛЬТАТЫ ЭНДОСКОПИЧЕСКОЙ ВНУТРИПРОСВЕТНОЙ ГАСТРОПЛАСТИКИ В ЛЕЧЕНИИ ПАЦИЕНТОВ С ОЖИРЕНИЕМ

Старков Ю.Г., Джантуханова С.В., Вагапов А.И., Велизаде Л.А.

ФГБУ «Национальный медицинский исследовательский центр хирургии им. А.В. Вишневского» Министерства здравоохранения РФ, (ул. Большая Серпуховская, д. 27, Москва, 117997, Россия)

Старков Юрий Геннадьевич, член-корр. РАН, проф., заведующий хирургическим эндоскопическим отделением

Джантуханова Седа Висадиевна, к.м.н., старший научный сотрудник хирургического эндоскопического отделения

Вагапов Аюбхан Идрисович, к.м.н., врач-хирург хирургического эндоскопического отделения

Велизаде Лала Алиевна, аспирант хирургического эндоскопического отделения

Для переписки:

Вагапов

Аюбхан Идрисович

e-mail:

vagapov9494@mail.ru

РЕЗЮМЕ

Цель исследования. Представить первые результаты применения эндоскопической гастропластики в лечении пациентов с ожирением.

Материал и методы. В период с апреля по ноябрь 2025 года эндоскопическая гастропластика была выполнена 11 пациентам, страдающим ожирением. В исследуемой группе преобладали женщины (9 из 11 пациентов), мужчин было двое. Средний возраст пациентов составил 41 год. Средний индекс массы тела был равен 42 кг/м², при этом средняя избыточная масса тела составляла 45 кг. Во всех случаях для равномерного уменьшения объема желудка использовалась наиболее эффективная, согласно современным данным, техника ушивания желудка «П-образными» швами.

Результаты. Технический успех вмешательства был достигнут во всех случаях. Средняя продолжительность госпитализации составила четыре дня. При контрольном осмотре через три месяца после операции среднее снижение массы тела составило 18 кг, а средний процент потери избыточной массы тела достигал 30%.

Заключение. Эндоскопическая внутрисветовая гастропластика представляет собой современную минимально инвазивную методику лечения пациентов с ожирением. Согласно данным литературы и собственным наблюдениям, данная технология характеризуется устойчивыми функциональными результатами, низкой частотой осложнений, а также коротким послеоперационным периодом, что обеспечивает быстрое восстановление и возвращение пациентов к привычному образу жизни без необходимости длительной реабилитации.

Ключевые слова: эндоскопическая гастропластика, ожирение, эндоскопическая хирургия, эндолюминальный шов, бариатрическая хирургия

Информация о конфликте интересов: конфликт интересов отсутствует.

Информация о спонсорстве: данная работа не финансировалась.

Для цитирования: Старков Ю.Г., Джантуханова С.В., Вагапов А.И., Велизаде Л.А. Первые результаты эндоскопической внутрисветовой гастропластики в лечении пациентов с ожирением. Клиническая эндоскопия. 2026;68(1):8-13. doi: 10.31146/2415-7813-endo-68-1-8-13.



EDN: YPWTKA

THE INITIAL RESULTS OF ENDOSCOPIC INTRALUMINAL GASTROPLASTY IN THE TREATMENT OF PATIENTS WITH OBESITY

Yu.G. Starkov, S.V. Dzhantukhanova, A.I. Vagapov, L.A. Velizade
Vishnevsky National Medical Research Center of Surgery, (27, B. Serpukhovskaya str., Moscow, 1177997, Russia)

Yury G. Starkov, Corr. Member, Russian Academy of Sciences, Professor, Head of the Endoscopic Surgical Department; *ORCID: 0000-0003-4722-3466*
Seda V. Dzhantukhanova, Cand. of Sci. (Med.), Senior Research Fellow of the Endoscopic Surgical Department; *ORCID: 0000-0002-8657-8609*
Ayubkhan I. Vagapov, Cand. Med. Sci., Surgeon of the Endoscopic Surgical Department; *ORCID: 0000-0003-0773-0498*
Lala A. Velizade, postgraduate student of the Endoscopic Surgical Department; *ORCID: 0000-0002-2284-8681*

Corresponding author:

Ayubkhan I. Vagapov

e-mail:

vagapov9494@mail.ru

SUMMARY

Purpose of the study. To present the initial results of endoscopic gastroplasty in the treatment of patients with obesity.

Materials and Methods. Between April and November 2025, endoscopic gastroplasty was performed in 11 patients with obesity. The study group was predominantly female (9 out of 11 patients), with 2 males. The mean age was 41 years. The average body mass index was 42 kg/m², and the mean excess body weight was 45 kg. In all cases, the most effective technique according to current data – the placement of “U-shaped” sutures – was used to evenly reduce gastric volume, with 8 to 10 stitches performed per procedure. Six patients received four U-shaped sutures, four patients received five sutures, and one patient received three sutures. **Results.** Technical success was achieved in all cases. The average length of hospital stay was four days. At the three-month follow-up, the mean weight loss was 18 kg, and the average percentage of excess weight loss reached 30%.

Conclusion. Endoscopic intraluminal gastroplasty is a modern, minimally invasive technique for the treatment of obesity within bariatric surgery. According to the literature and our own observations, this technology is characterized by stable functional outcomes, a low complication rate, and a short postoperative period, enabling rapid recovery and return to normal activities without the need for prolonged rehabilitation.

Keywords: endoscopic gastroplasty, obesity, endoscopic surgery, endoluminal suture, bariatric surgery

Information on conflicts of interest: there is no conflict of interest.

Sponsorship Information: This work was not funded.

For citation: Belova G. V., Rabinerson A. A., Tashmatova A. A., Suleymanova E. A. Pathophysiological mechanisms of chronic critical conditions in patients in the neuroresuscitation department. *Filin's Clinical endoscopy.* 2026;68(1):8-13. (in Russ.) doi: 10.31146/2415-7813-endo-68-1-8-13.

ВВЕДЕНИЕ

В последние десятилетия во всем мире отмечается стремительный рост заболеваемости ожирением, которое является ключевым фактором развития ряда тяжелых сопутствующих заболеваний, включая сахарный диабет второго типа, сердечно-сосудистые патологии, выраженные нарушения липидного обмена, заболевания опорно-двигательного аппарата, жировой гепатоз, репродуктивные дисфункции и другие. Совокупность данных патологических состояний обуславливает высокий уровень инвалидизации и смертности среди пациентов с ожирением [1, 2].

В 1997 году, в связи с неуклонным ростом числа лиц, страдающих ожирением, Всемирная организация здравоохранения (ВОЗ) охарактеризовала ожирение как неинфекционную пандемию XXI века. По современным оценкам ВОЗ, около двух миллиардов

человек в мире страдают ожирением, из которых у 671 миллиона диагностировано ожирение. При этом распространенность ожирения выше среди женщин (15%), чем среди мужчин (11%). В то же время прогностические модели ВОЗ свидетельствуют о том, что в течение ближайших десяти лет число пациентов с ожирением может увеличиться до 60% [3, 4].

Согласно данным мировой литературы, на сегодняшний день бариатрические вмешательства признаны методом выбора в лечении пациентов с ожирением [5]. За последнее десятилетие наблюдается значительный рост как числа выполняемых бариатрических операций, так и числа стран, где такие вмешательства стали доступны. По данным регистра IFSO, с 2016 по 2021 годы количество бариатрических операций увеличилось с 140 тысяч до 599 тысяч в 50 странах мира.

В Российской Федерации также наблюдается ежегодный рост числа бариатрических вмешательств. Так, по данным Российского национального бариатрического реестра, в 2024 году было выполнено около 8300 операций в 58 клиниках. Вместе с тем, следует отметить, что потребность в бариатрических операциях в нашей стране оценивается примерно в 80 000 вмешательств ежегодно [6, 7, 13].

Следует отметить, что значительная часть пациентов с ожирением либо не осведомлена о возможностях бариатрической хирургии, либо отказывается от хирургического лечения из-за относительно высокого риска осложнений. Кроме того, наличие выраженных сопутствующих заболеваний зачастую служит

противопоказанием к традиционным хирургическим вмешательствам.

Развитие оперативной эндоскопии и внедрение новых технологий в клиническую практику способствовали появлению современных эндоскопических методов лечения пациентов с ожирением. Одним из наиболее перспективных направлений в данной области является эндоскопическая внутрипросветная гастропластика, которая рассматривается как эффективный, безопасный и минимально инвазивный метод лечения пациентов с ожирением [8].

В данном исследовании представлены первые результаты применения эндоскопической внутрипросветной гастропластики у пациентов с ожирением.

МАТЕРИАЛ И МЕТОДЫ

В исследование были включены 11 пациентов, перенесших эндоскопическую гастропластику по поводу ожирения в период с апреля по ноябрь 2025 года. Среди прооперированных преобладали женщины (девять пациентов), мужчин было двое. Средний возраст пациентов составил 41 год (от 34 до 49 лет). Критериями включения в исследование являлись наличие ожирения (индекс массы тела (ИМТ) более 35 кг/м²), неэффективность консервативных методов снижения массы тела, а также отсутствие противопоказаний к проведению эндоскопической гастропластики. Средний ИМТ пациентов составлял 42 кг/м² (от 35 до 51 кг/м²), при этом средняя избыточная масса тела – 45 кг (от 31 до 67 кг).

Основными жалобами у шести пациентов были одышка при ходьбе и минимальных физических нагрузках, эпизоды ночного апноэ, а также быстрая утом-

ляемость. У двух пациентов на фоне избыточной массы тела был диагностирован сахарный диабет второго типа, у трех – артериальная гипертензия, контролируемая приемом антигипертензивных препаратов. Все пациенты отмечали постоянную тяжесть в нижних конечностях и отеки, сопровождающиеся болевыми ощущениями.

В предоперационном периоде все пациенты прошли комплексное обследование, включавшее консультации кардиолога, эндокринолога, диетолога и анестезиолога. Также проводились ультразвуковые исследования вен нижних конечностей, брахиоцефальных артерий и органов брюшной полости. Для оценки состояния слизистой пищевода и желудка выполнялась эзофагогастродуоденоскопия, а для оценки функции дыхательной системы – спирометрия. По результатам обследования клинически значимых патологических изменений выявлено не было.

ХОД ВМЕШАТЕЛЬСТВА

Эндоскопические вмешательства проводились в условиях операционной под эндотрахеальным наркозом. В зависимости от технических возможностей

применялись два типа эндоскопов: у семи пациентов использовался одноканальный эндоскоп, у четырех – двухканальный эндоскоп с установленным устройством для наложения швов Apollo Overstitch™ (Apollo Endosurgery, США) (рис. 1).

Перед началом оперативного вмешательства в просвет пищевода устанавливался Overtube, что обеспечивало безопасное проведение эндоскопа через глоточно-пищеводный переход. Затем эндоскоп позиционировался в антральном отделе желудка по большой кривизне напротив угла желудка, где производился этап наложения первого шва. Для формирования полнослойной складки стенки желудка использовался эндоскопический захват спирального типа «helix». После спирального захвата стенки желудка ткань затягивалась в сшивающее устройство и проводилось прошивание стенки желудка через всю толщу ткани, что позволяло сформировать полнослойную складку.

Во всех случаях для равномерного уменьшения объема желудка применялся наиболее эффективный «П-образный» вариант шва с наложением 8–10 стежков,



Рис. 1. Специальное устройство для наложения швов Apollo Overstitch™.

Fig. 1. Apollo Overstitch™ suture device.

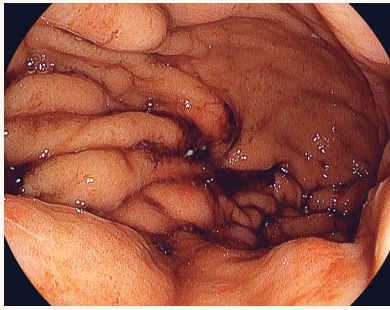


Рис. 2. Эндоскопическая картина верхней трети тела желудка: средняя треть тела и анатральный отдел желудка ушиты 5 «П-образными» эндолюминальными швами.

Fig. 2. Endoscopic image of the upper third of the body of the stomach: the middle third of the body and the antral part of the stomach are sutured with 5 "U-shaped" endoluminal sutures.

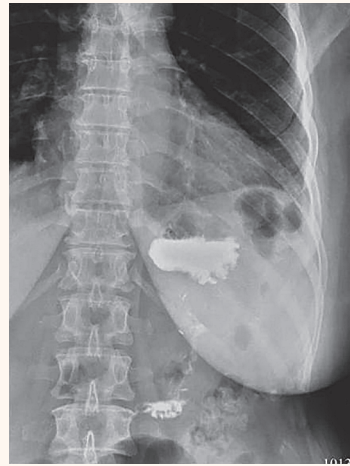

Рис. 3. Контрольная рентгенография с водорастворимым контрастным препаратом демонстрирует оптимальное уменьшение объема желудка и свободное прохождение контрастного вещества через зону гастропликации без выхода за пределы желудка.

Fig. 3. Control radiography with a water-soluble contrast agent demonstrates an optimal reduction in the volume of the stomach and free passage of the contrast agent through the gastroplication zone without going beyond the stomach.

строго в соответствии с описанной выше методикой, начиная от антрального отдела желудка и заканчивая верхней третью тела желудка с сохранением дна желудка. У шести пациентов было наложено по четыре «П-образных» шва, у четырех – по пять швов, и у одного

пациента – три шва. В результате во всех наблюдениях удалось достичь оптимальной рестрикции просвета желудка (рис. 2). Для наложения эндолюминальных швов использовались полипропиленовые нити типа Prolene 2/0.

РЕЗУЛЬТАТЫ

Технический успех при выполнении эндоскопической гастропластики был достигнут у всех пациентов. В двух случаях при формировании полнослойной складки интраоперационно возникло кровотечение из сосудов подслизистого слоя, что потребовало затягивания шва для достижения адекватного гемостаза. Послеоперационных осложнений в исследуемой группе не отмечено.

На вторые сутки после оперативного вмешательства всем пациентам была выполнена контрольная рентгеноскопия с водорастворимым контрастным препаратом. Во всех случаях было подтверждено оптимальное уменьшение объема желудка и свободное прохождение водорастворимого контрастного вещества через зону гастропластики (рис. 3). В послеоперационном периоде пациенты получали

антисекреторную и антибактериальную терапию в течение двух-трех суток с целью профилактики инфекционных осложнений.

Средняя продолжительность пребывания пациентов в стационаре, учитывая начальный этап освоения методики, составила четыре койко-дня (от одного до пяти дней). Стоит отметить, что анализ продолжительности оперативного вмешательства выявил выраженную зависимость от кривой обучения: если первая операция заняла 3 часа 35 минут, то одиннадцатая была выполнена за 1 час 5 минут (табл. 1).

При контрольном осмотре через три месяца после вмешательства среднее снижение массы тела у пациентов составило 18 кг (от 12 до 24 кг), а средний процент потери избыточной массы тела (EWL) достигал 30% (от 25% до 45%).

Табл. 1. Характеристики пациентов с ожирением.

Tab. 1. Characteristics of obese patients.

Пациенты	Возраст	Пол	ИМТ	Тип эндоскопа	Кол-во швов	Длит. опер. мин.	Койко-день
1.	46	Жен.	50	одноканальный	4	215	5
2.	34	Жен.	48	двухканальный	5	175	5
3.	49	Жен.	46	одноканальный	4	157	5
4.	35	Жен.	35	одноканальный	3	126	4
5.	36	Жен.	39	одноканальный	4	120	3
6.	41	Жен.	41	двухканальный	4	115	4
7.	40	Муж.	40	одноканальный	5	115	5
8.	44	Жен.	49	двухканальный	5	110	4
9.	40	Муж.	36	двухканальный	5	110	3
10.	46	Жен.	37	одноканальный	4	90	3
11.	44	Жен.	42	одноканальный	4	65	1

ОБСУЖДЕНИЕ

В последние десятилетия эндоскопические методы лечения занимают все более значимые позиции в современной бариатрической хирургии. Так, в 2015 году Американское общество гастроинтестинальных эндоскопистов (ASGE) совместно с Американским обществом метаболической и бариатрической хирургии (ASMBS) официально обозначили важность внутрипросветных эндоскопических методик в лечении пациентов с ожирением. Позднее была сформирована Ассоциация бариатрических эндоскопистов (ABE), которая уже в 2019 году совместно с ASGE опубликовала первое экспертное заявление, посвященное внедрению и интеграции эндоскопических методов в клиническую практику лечения пациентов с морбидным ожирением [9, 10].

Эндоскопическая гастропластика рассматривается как современный, минимально инвазивный и обратимый метод лечения пациентов с ожирением, выполняемый трансорально, что существенно снижает травматичность вмешательства и сокращает сроки реабилитации. Клинический эффект достигается за счет уменьшения объема желудка и замедления эвакуации пищи, что способствует снижению аппетита и формированию новых пищевых привычек. Также отмечается гормональная перестройка, в частности снижение выработки грелина – гормона, стимулирующего чувство голода. Все это в совокупности обеспечивает устойчивое снижение массы тела у пациентов. Технически вмешательство выполняется путем наложения нескольких эндодюминальных швов через все слои стенки желудка, начиная от антрального отдела и до верхней трети тела желудка [11, 12]. Для выполнения гастропластики используется система Apollo Overstitch™, которая была зарегистрирована на территории Российской Федерации только в 2024 году. Следует отметить, что на сегодняшний день в отечественной литературе практически отсутствуют публикации, посвященные применению эндоскопической гастропластики у пациентов с ожирением.

Доказательная база, подтверждающая эффективность и безопасность эндоскопической гастропластики, продолжает активно накапливаться. Так, Dayueh et

al. провели крупнейший систематический обзор литературы, включающий 44 исследования за период с 2013 по 2022 годы с общей выборкой 49 848 пациентов, из которых 15 714 были подвергнуты эндоскопической гастропластике. В 42 работах анализировались результаты снижения массы тела, а в двух – исключительно безопасность метода. Согласно результатам обзора, снижение индекса массы тела при эндоскопической гастропластике сопоставимо с таковым после традиционных хирургических вмешательств. Нежелательные явления были отмечены лишь в 1,25% случаев (194 наблюдения) и успешно купированы консервативными или эндоскопическими методами [11]. Авторы подчёркивают высокую перспективность эндоскопической гастропластики в лечении пациентов с ожирением благодаря его минимально инвазивному характеру.

В нашем исследовании также получены убедительные результаты применения эндоскопической гастропластики у пациентов с ожирением. Во всех наблюдениях (n=11) отмечено значимое снижение массы тела, которое в среднем составило 18 кг в течение первых трех месяцев после вмешательства. Полученные данные свидетельствуют о высокой эффективности и безопасности данной методики [14–17].

Следует отметить, что у пяти из одиннадцати пациентов эндоскопическая гастропластика была выполнена в формате live-трансляции в рамках крупных научно-образовательных конференций: Томского эндоскопического форума 2025 года (30–31 мая), IX Евразийского форума «УралЭндо» 2025 года (11–12 сентября), VI межрегиональная научно-практическая конференция «Актуальные вопросы интервенционной и диагностической эндоскопии» 2025 года (10–11 июля); мастер-класса с тренингом на биомоделях и живой хирургией по эндоскопической гастропластике (15–16 октября), а также V Уральского конгресса хирургов и эндоскопистов (27–28 ноября). Проведение данных вмешательств в условиях live-трансляций демонстрирует не только высокий уровень профессионализма, но и способствует популяризации и интеграции современных эндоскопических технологий в клиническую практику.

ЗАКЛЮЧЕНИЕ

Анализ данных современной мировой литературы свидетельствует о том, что эндоскопическая гастропластика является инновационным и перспективным методом лечения пациентов с ожирением, представляя собой предпочтительную альтернативу традиционным хирургическим вмешательствам, а также эффективное дополнение в мультимодальном комплексном лечении, особенно у пациентов, получающих фармакотерапию, когда последняя оказывается недостаточно эффективной в долгосрочной перспективе. Следует отметить, что на сегодняшний день в мире выполнено более 40 000 процедур эндоскопической гастропластики.

К неоспоримым преимуществам данной методики относят минимальную инвазивность, низкий уровень осложнений, устойчивый функциональный результат, а также короткий период пребывания в стационаре и быструю реабилитацию, что позволяет пациентам в кратчайшие сроки возвращаться к привычному образу жизни. Вместе с тем следует отметить, что выполнение подобных вмешательств возможно исключительно в специализированных медицинских учреждениях, обладающих высококвалифицированным персоналом и современным техническим оснащением. Кроме того, достижение оптимальных

клинических результатов требует обязательного внедрения мультидисциплинарного подхода, предполагающего тесное взаимодействие эндоскопических хирургов, гастроэнтерологов, эндокринологов, диетологов, психологов и иных специалистов на всех

этапах ведения пациента – от предоперационной подготовки до долгосрочного наблюдения и реабилитации. Такой комплексный подход обеспечивает максимальную эффективность лечения пациентов с ожирением.

ЛИТЕРАТУРА | REFERENCES

- Funk L.M., Jolles S., Fischer L.E., Voils C.I. Patient and Referring Practitioner Characteristics Associated With the Likelihood of Undergoing Bariatric Surgery: A Systematic Review. *JAMA Surg.* 2015 Oct;150(10):999-1005. doi: 10.1001/jamasurg.2015.1250.
- Hedjoudje A., Abu Dayyeh B.K., Cheskin L.J. et al. Efficacy and Safety of Endoscopic Sleeve Gastroplasty: A Systematic Review and Meta-Analysis. *Clin Gastroenterol Hepatol.* 2020 May;18(5):1043-1053.e4. doi: 10.1016/j.cgh.2019.08.022.
- World Health Organization. Global Health Risks: mortality and burden of disease attributable to selected major risks. (2009). Available at: http://www.who.int/healthinfo/global_burden_disease/global_health_risks/en/index.html. (Accessed: 01.12.2025)
- GBD 2015 Obesity Collaborators; Afshin A., Forouzanfar M.H., Reitsma M.B. et al. Health Effects of Overweight and Obesity in 195 Countries over 25 Years. *N Engl J Med.* 2017 Jul 6;377(1):13-27. doi: 10.1056/NEJMoa1614362.
- Carlsson L.M.S., Sjöholm K., Jacobson P., Andersson-Assarsson J.C., Svensson P.A., Taube M., Carlsson B., Peltonen M. Life Expectancy after Bariatric Surgery in the Swedish Obese Subjects Study. *N Engl J Med.* 2020 Oct 15;383(16):1535-1543. doi: 10.1056/NEJMoa2002449.
- Welbourn, R., Hollyman, M., Kinsman, R. et al. Bariatric Surgery Worldwide: Baseline Demographic Description and One-Year Outcomes from the Fourth IFSO Global Registry Report 2018. *OBES SURG.* 2019;29: 782-795. doi: 10.1007/s11695-018-3593-1.
- Khatsiev B.B., Akhmetov A.D., Kuzminov A.N., Mitsinskaya A.I., Mitsinskii M.A. Bareogreg: Russian national bariatric registry. *Endoscopic Surgery.* 2019;25(4):23-33. (In Russ.) doi: 10.17116/endoskop20192504123.
Хациев Б.Б., Ахметов А.Д., Кузьминов А.Н., Мицинская А.И., Мицинский М.А. Bareogreg: Российский национальный бариатрический реестр – система регистрации больных с морбидным ожирением. *Эндоскопическая хирургия.* 2019;25(4):23-33. doi: 10.17116/endoskop20192504123.
- Brunaldi V.O., Neto M.G. Endoscopic sleeve gastroplasty: a narrative review on historical evolution, physiology, outcomes, and future standpoints. *Chin Med J (Engl).* 2022 Apr 5;135(7):774-778. doi: 10.1097/CM9.0000000000002098.
- ASGE Bariatric Endoscopy Task Force and ASGE Technology Committee; Abu Dayyeh B.K., Kumar N., Edmundowicz S.A., Jonnalagadda S., Larsen M., Sullivan S., Thompson C.C., Banerjee S. ASGE Bariatric Endoscopy Task Force systematic review and meta-analysis assessing the ASGE PIVI thresholds for adopting endoscopic bariatric therapies. *Gastrointest Endosc.* 2015 Sep;82(3):425-38.e5. doi: 10.1016/j.gie.2015.03.1964.
- ASGE/ASMBS Task Force on Endoscopic Bariatric Therapy; Ginsberg G.G., Chand B., Cote G.A. et al. A pathway to endoscopic bariatric therapies. *Gastrointest Endosc.* 2011 Nov;74(5):943-53. doi: 10.1016/j.gie.2011.08.053.
- Dayyeh B.K.A., Stier C., Alqahtani A. et al. IFSO Bariatric Endoscopy Committee Evidence-Based Review and Position Statement on Endoscopic Sleeve Gastroplasty for Obesity Management. *Obes Surg.* 2024 Dec;34(12):4318-4348. doi: 10.1007/s11695-024-07510-z.
- Lopez-Nava G., Sharaiha R.Z., Vargas E.J. et al. Endoscopic Sleeve Gastroplasty for Obesity: a Multicenter Study of 248 Patients with 24 Months Follow-Up. *Obes Surg.* 2017 Oct;27(10):2649-2655. doi: 10.1007/s11695-017-2693-7.
- Angrisani L., Santonicola A., Iovino P., Palma R., Kow L., Prager G., Ramos A, Shikora S.; Collaborative Study Group for the IFSO Worldwide Survey. IFSO Worldwide Survey 2020–2021: Current Trends for Bariatric and Metabolic Procedures. *Obes Surg.* 2024 Apr;34(4):1075-1085. doi: 10.1007/s11695-024-07118-3.
- Starkov Yu.G., Vagapov A.I., Dzhantukhanova S.V., Zamolodchikov R.D. Endoluminal endoscopic technologies in the treatment of complications after bariatric interventions. *Experimental and Clinical Gastroenterology.* 2025;(5): 30–34. (In Russ.) doi: 10.31146/1682-8658-ecg-237-5-30-34.
Старков Ю.Г., Вагапов А.И., Джантуханова С.В., Замолодчиков Р.Д. Внутрипросветные эндоскопические технологии в лечении осложнений после бариатрических вмешательств. *Экспериментальная и клиническая гастроэнтерология.* 2025;(5): 30–34. doi: 10.31146/1682-8658-ecg-237-5-30-34.
- Starkov Yu.G., Vagapov A.I., Zamolodchikov R.D., Dzhantukhanova S.V. Endoscopic technologies for the treatment of postoperative complications in bariatric patients. *Endoscopic Surgery.* 2025;31(4):61-67. (In Russ.) doi: 10.17116/endoskop20253104161.
Старков Ю.Г., Вагапов А.И., Замолодчиков Р.Д., Джантуханова С.В. Эндоскопические технологии лечения бариатрических пациентов с послеоперационными осложнениями. *Эндоскопическая хирургия.* 2025;31(4):61-67. doi: 10.17116/endoskop20253104161.
- Starkov Yu.G., Vyborny M.I., Ruchkin D.V., Dzhantukhanova S.V., Zamolodchikov R.D., Vorobeva E.A. Endoscopic treatment of esophageal anastomotic leakage using vacuum-assisted closure system. *Pirogov Russian Journal of Surgery = Khirurgiya. Zhurnal im. N.I. Pirogova.* 2019;10:13-20. (In Russ.) doi: 10.17116/hirurgia201910113.
Старков Ю.Г., Выборный М.И., Ручкин Д.В., Джантуханова С.В., Замолодчиков Р.Д., Воробьева Е.А. Эндоскопическое лечение несостоятельности пищеводных анастомозов с использованием вакуумно-аспирационной системы. *Хирургия. Журнал им. Н.И. Пирогова.* 2019;10:13-20. doi: 10.17116/hirurgia201910113.
- Starkov Yu.G., Dzhantukhanova S.V., Vagapov A.I., Zamolodchikov R.D. The first endoscopic intraluminal gastroplasty in the treatment of a patient with morbid obesity. *Experimental and Clinical Gastroenterology.* 2025;(5): 127-131. (In Russ.) doi: 10.31146/1682-8658-ecg-237-5-127-131.
Старков Ю.Г., Джантуханова С.В., Вагапов А.И., Замолодчиков Р.Д. Первая эндоскопическая внутрипросветная гастропластика в лечении пациента с морбидным ожирением. *Экспериментальная и клиническая гастроэнтерология.* 2025;(5): 127-131. doi: 10.31146/1682-8658-ecg-237-5-127-131.