

ЭНДОСКОПИЧЕСКАЯ ГАСТРОСТОМИЯ У ДЕТЕЙ

12–13 декабря 2017г. в Санкт–Петербурге на базе двух ведущих детских стационаров города (Детской городской клинической больницы №5 им Н.Ф. Филатова и Детской городской больницы №1) состоялся обучающий курс, по эндоскопически– ассистированным пункционным гастростомиям у детей

Организаторы мероприятия: Детская городская клиническая больница №5 им. Н.Ф. Филатова
Детская городская больница № 1
Компания Halyard Health (до 2017г. – Kimberly–Clark)

В лекциях к.м.н. С.Б. Бондаренко, заведующего отделением паллиативной помощи на дому Московского центра паллиативной помощи детям (Научно-практический центр специализированной медицинской помощи детям имени В.Ф. Войно-Ясенецкого Департамента здравоохранения города Москвы, рассматривались вопросы показаний, противопоказаний, особенностей установки эндоскопических гастростом у детей. Были обсуждены преимущества установки низкопрофильных питательных

гастростомических трубок детям и выбор размера гастростомы. Подробно рассматривались юридические и морально-этические аспекты гастростомии у детей; подготовка пациентов и обследование перед операцией, рекомендации по ведению пациентов в послеоперационном периоде, кормлению и уходу за гастростомами.

Во время мастер-классов в операционных была представлена методика прямой пункционной установки

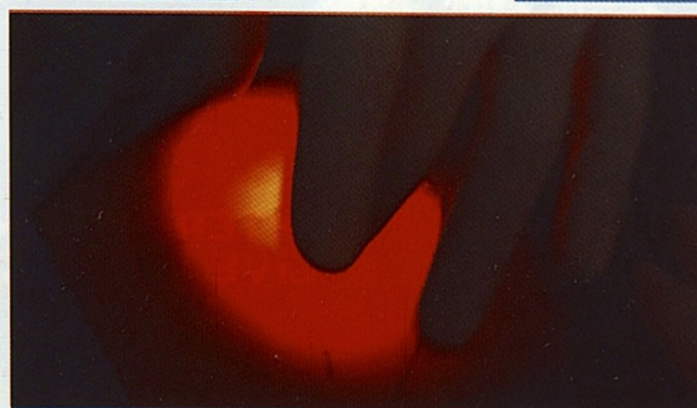
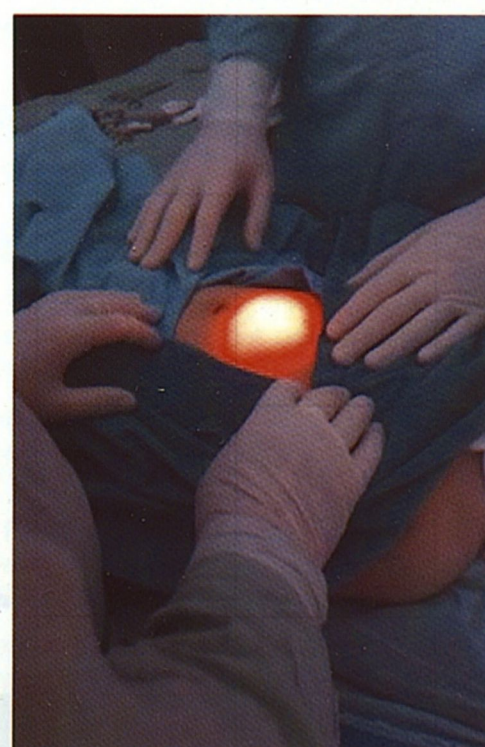
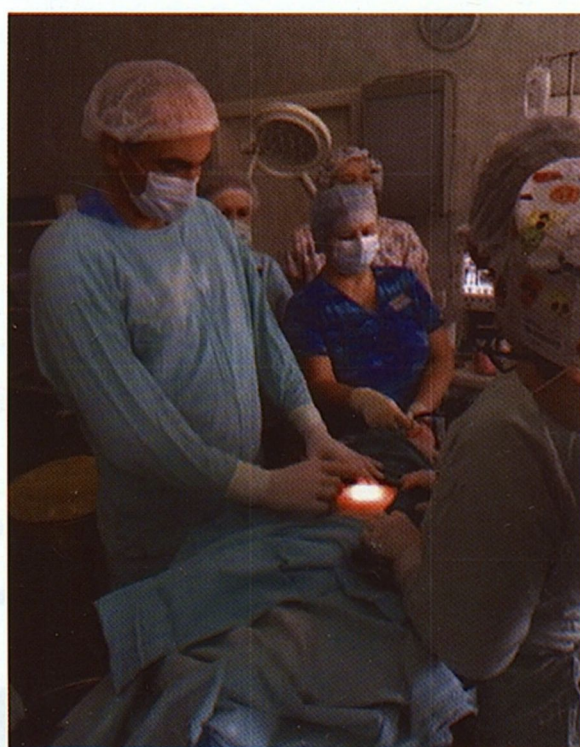
Рис. 1, 2, 3. Обработка операционного поля и выбор места пункции на передней брюшной стенке у ребенка 1,5 лет

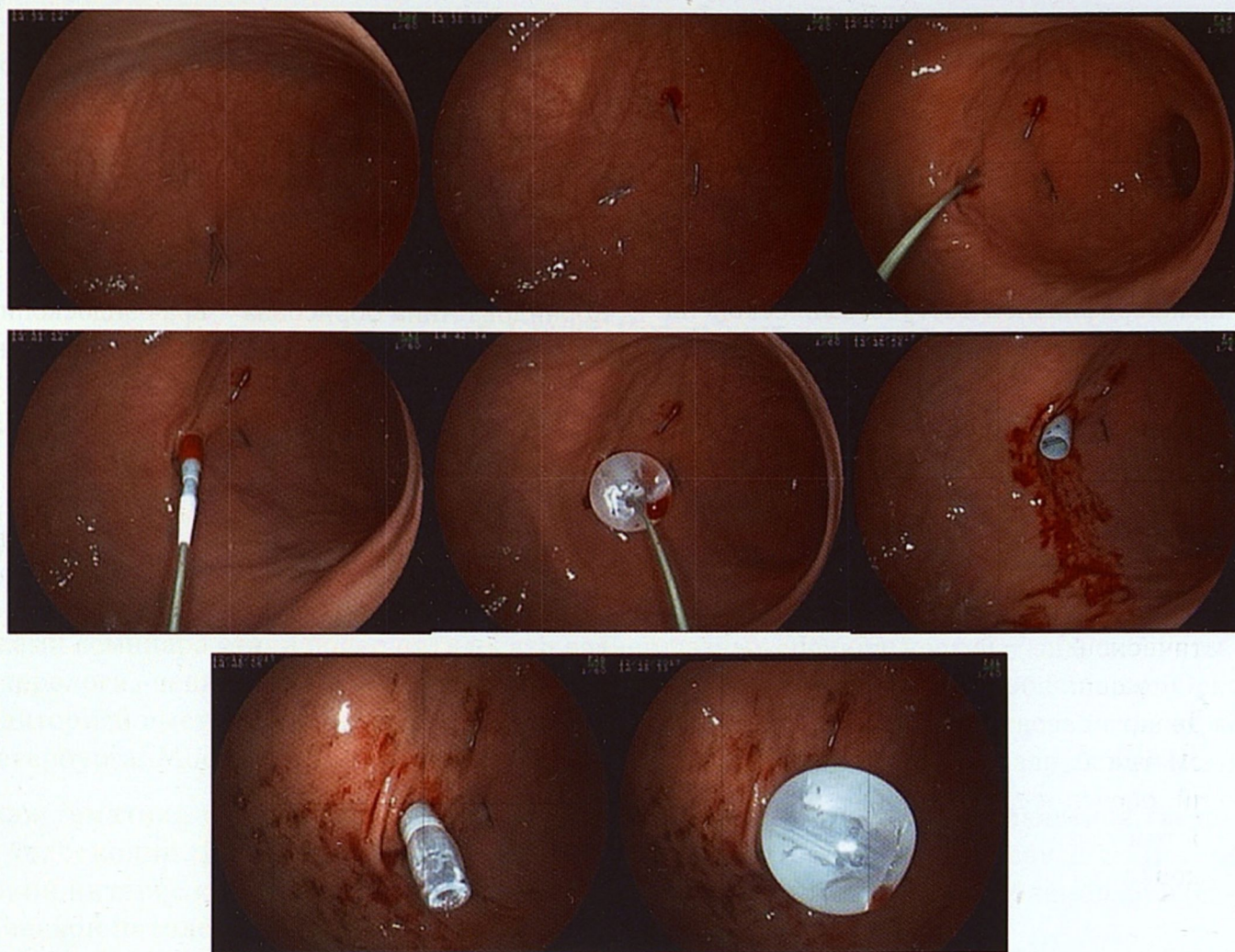


Рис. 4. Этапы установки низкопрофильной гастростомической трубки: установлены желудочные фиксаторы с Т-образными блокираторами на переднюю стенку желудка; бужирование передней брюшной стенки и стенки желудка; проведение конического дистального кончика; заполнение баллона жидкостью

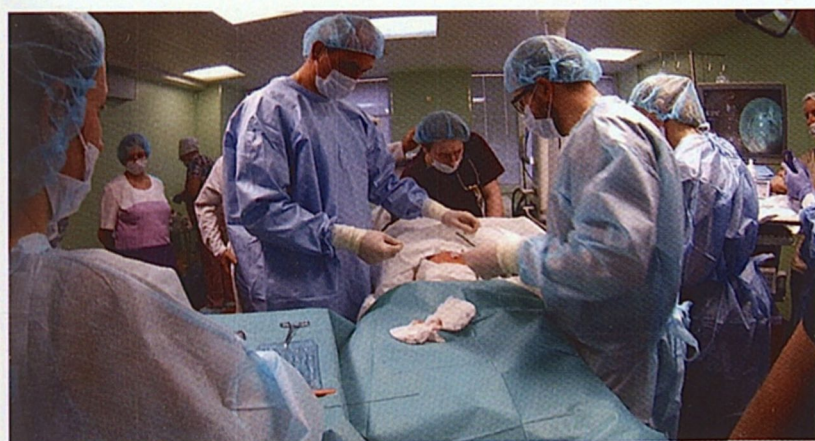

Рис. 5. Обработка области установленной гастростомы

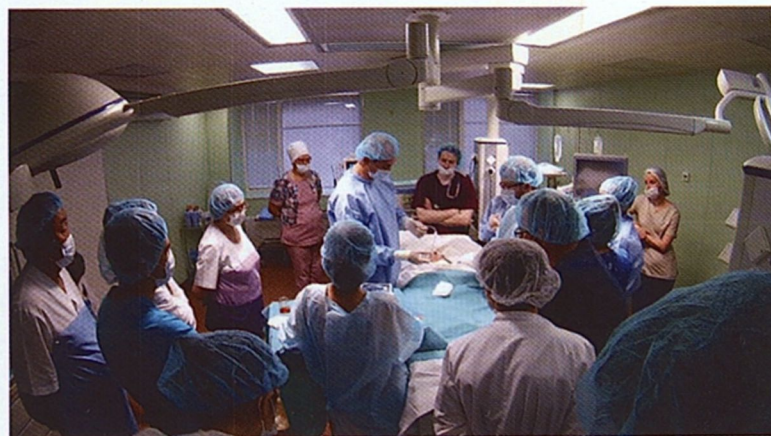

Рис. 6. Прикрепление удлинителя MIC-KEY для питания через универсальный питательный адаптер

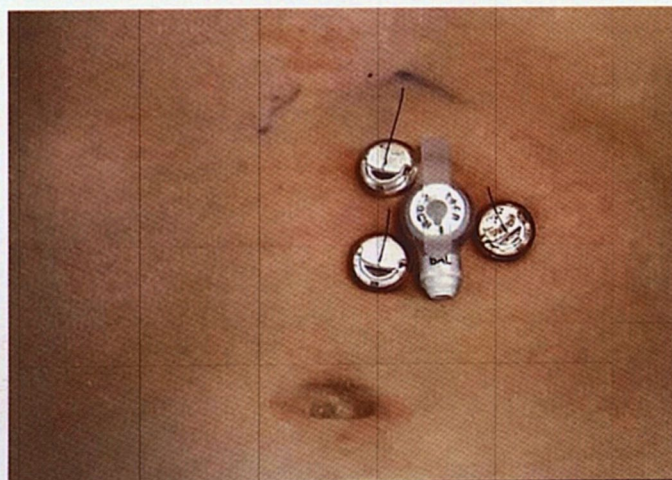

Рис. 7. Гастростомическая трубка установленная на переднюю брюшную стенку у ребенка – осмотр через трое суток после операции

низкопрофильных гастростомических питательных трубок компании Halyard Health детям, нуждающимся в длительной нутритивной поддержке. Обозначены особенности методики, техническое оснащение операции. Особое внимание было уделено профилактике осложнений при выполнении гастростомий и в послеоперационном периоде.

Установка низкопрофильной гастростомической питательной трубки ребенку 1 года 5 месяцев (вес 3 кг) с выраженными бульбарными нарушениями и задержкой развития.

КОНТАКТЫ

Иванов Геннадий Валентинович – детский хирург, эндоскопист, заведующий отделением эндоскопии, Детская городская клиническая больница №5 им. Н.Ф. Филатова, Санкт-Петербург, Россия. e-mail: hirurg-detyam@yandex.ru телефон: +7-950-009-85-81

Корнилова Анна Борисовна – врач-эндоскопист высшей категории, заведующая отделением эндоскопии СПбГБУЗ Детская городская больница №1, Санкт-Петербург, Россия. e-mail: ankornilova@mail.ru телефон: +7-911-959-50-27